PICVideo
www.pg.com

Laryngomalacie

- Dr Ihab Atallah, PHU laryngologie-phoniatrie
- Dr Anne Coffre, Assistante Spécialiste ORL pédiatrique

Larynx de l’enfant

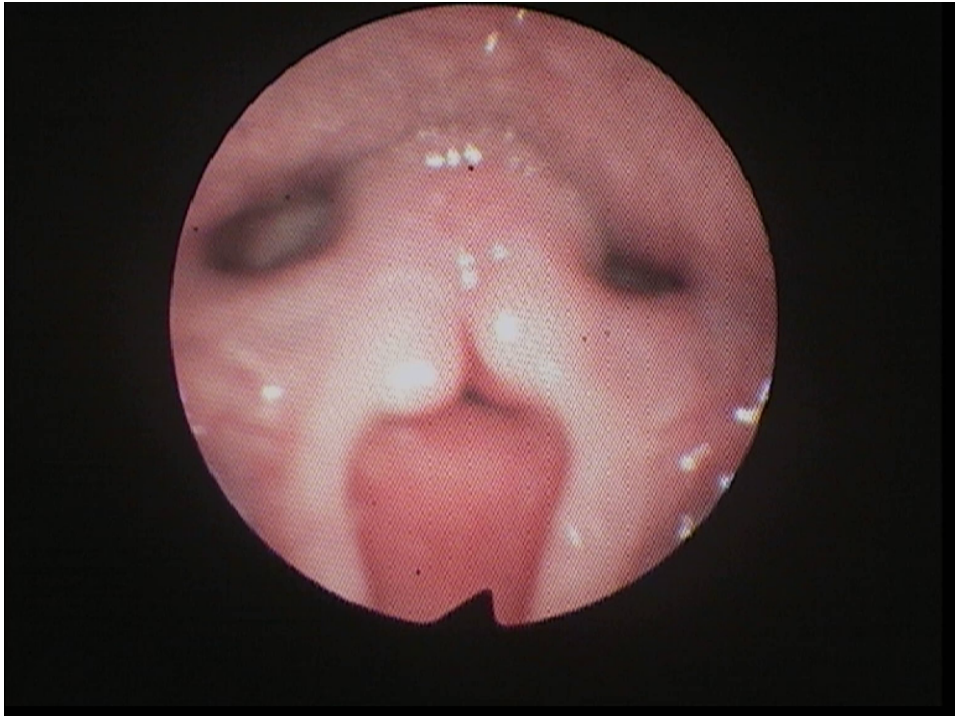

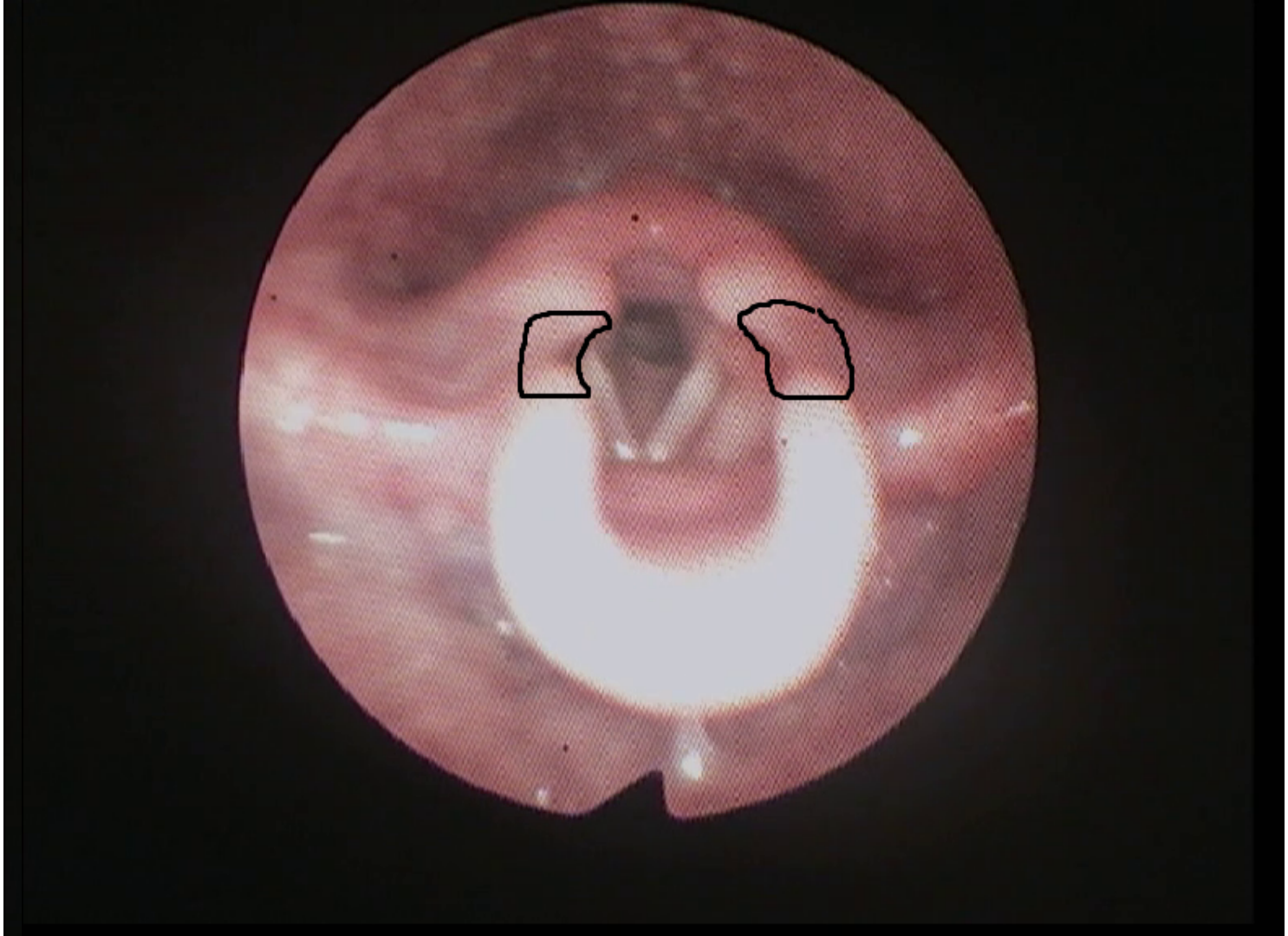

Anatomie larynx

- Morphologie différente du larynx adulte
- Naissance : + haut, incliné vers bas et arrière

  Permet respiration pendant tétées
- Epiglotte
  - proportionnellement plus grande
  - Forme Ω

Stridor laryngé congénital

- > 90% stridors néonataux = laryngomalacie*
- * Zoumalan et al. 2007

Laryngomalacie

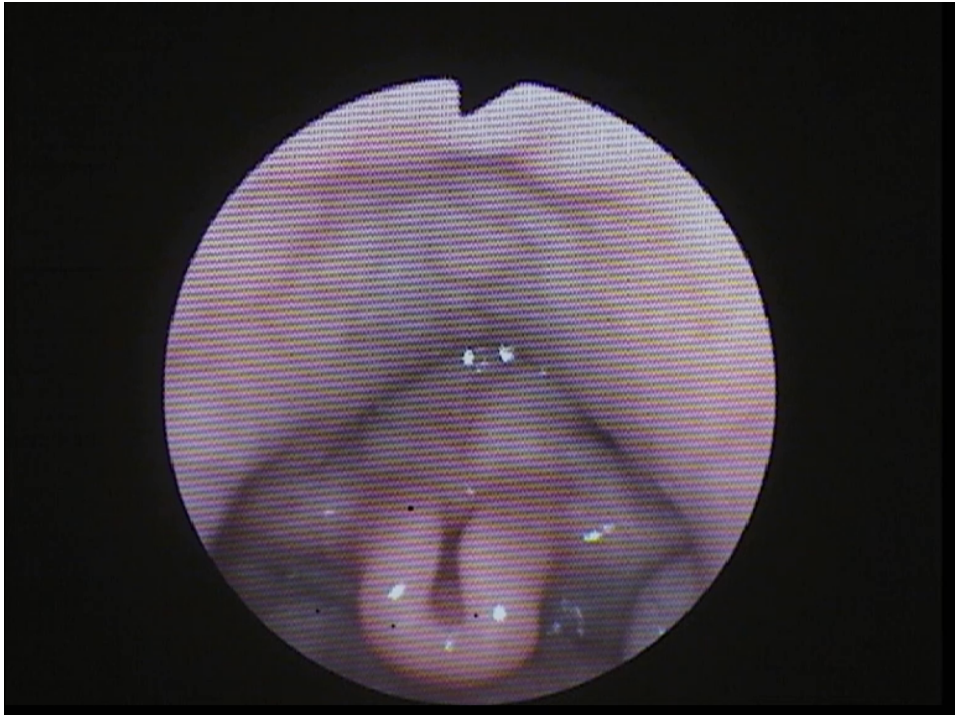

Laryngomalacie : physiopathologie

1: anatomie spécifique

2: défaut contrôle tonus structures supra-glottiques

3: Œdème muqueux

4: Augmentation du débit aérien

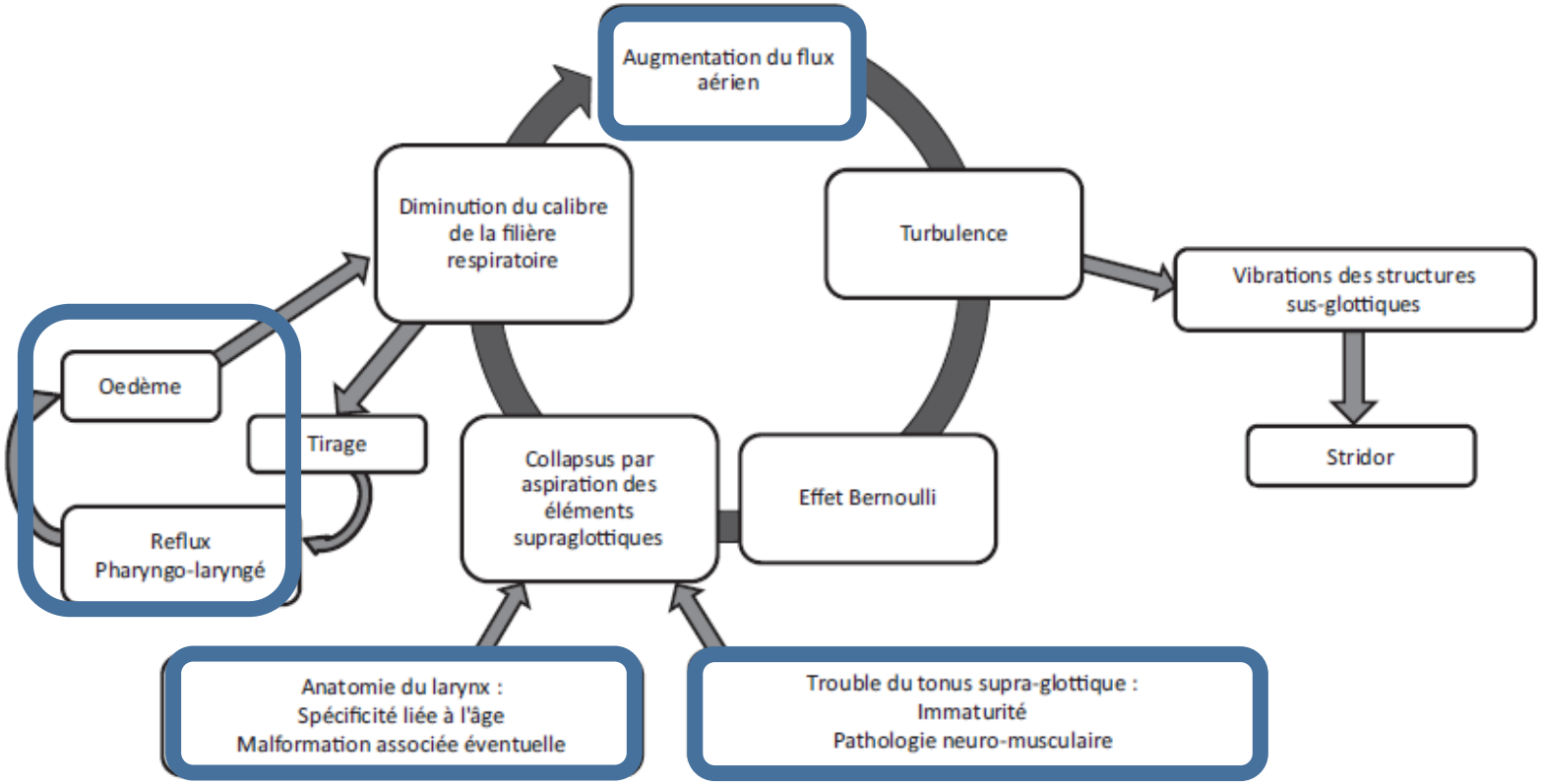

∫ Anatomie larynx + Etat neurologique + RGO + Débit aérien

1: Anatomie

- Epiglotte en Ω et + grande
- RAE courts avec muqueuse flaccide
- Aryténoïdes et corniculés très visibles

- 18 mois : croissance moins rapide de la sus glotte par rapport au reste du larynx.

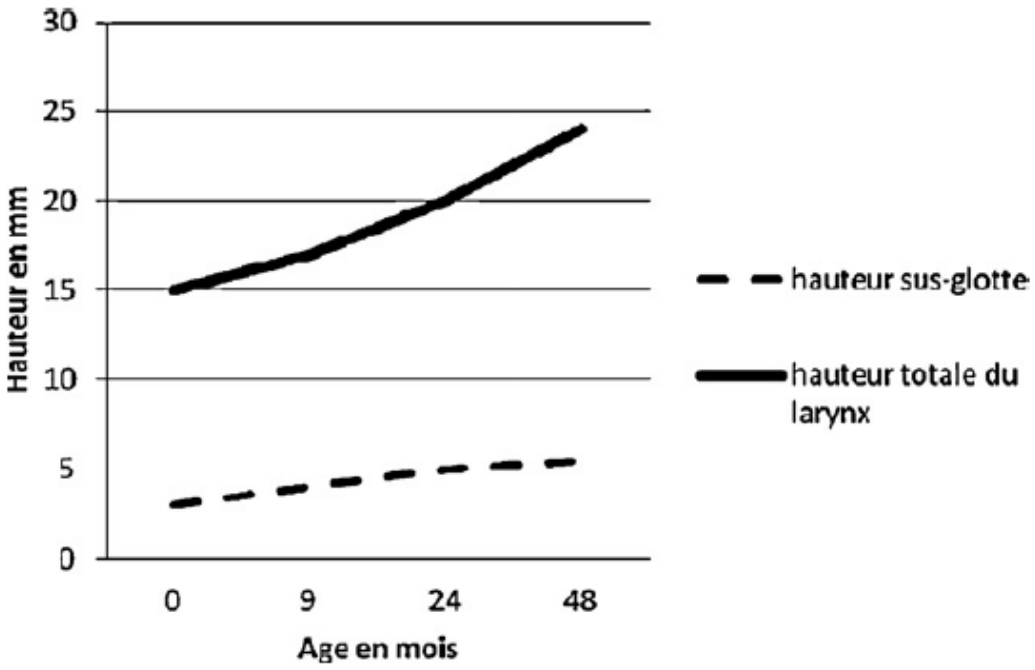

Carrabin 2008

2: Œdème muqueux

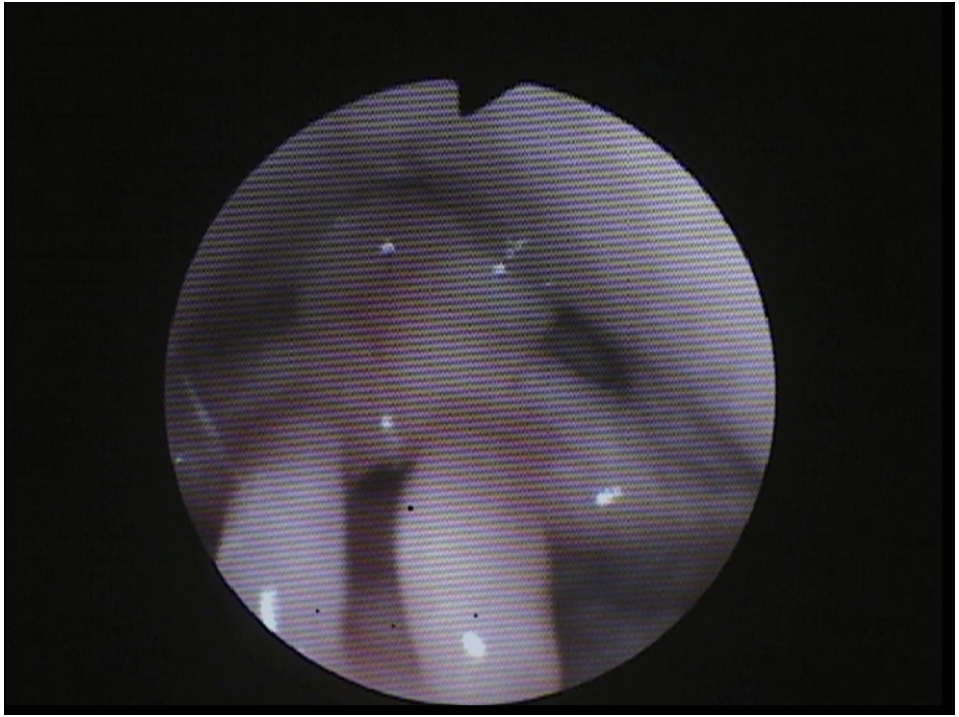

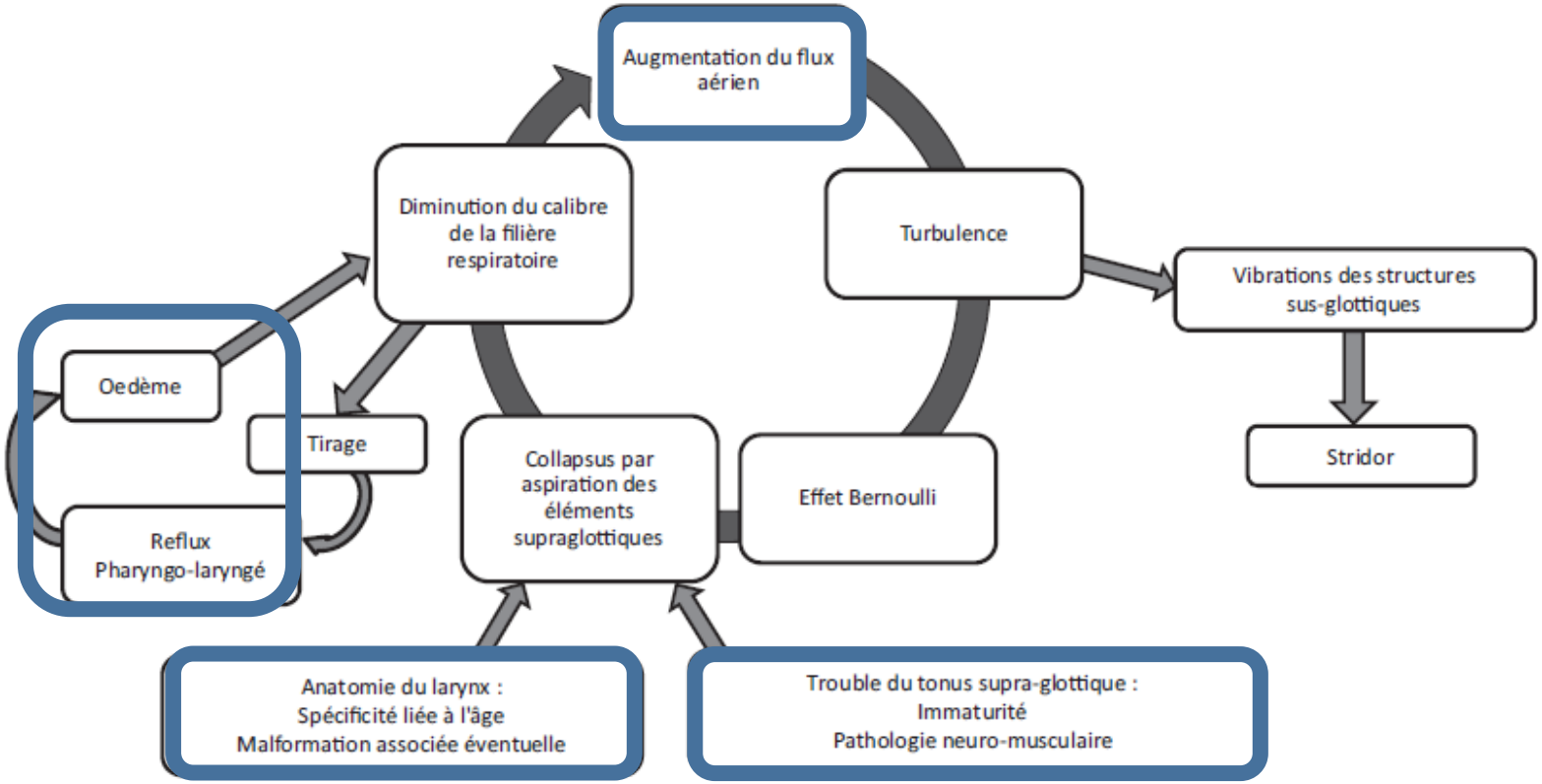

∫ Anatomie larynx + Etat neurologique + RGO + Débit aérien

3: Commande neuro-musculaire

- Tonus
- Savoir rechercher une pathologie neuro-musculaire
- Moins bon pronostic

4: Augmentation du flux aérien

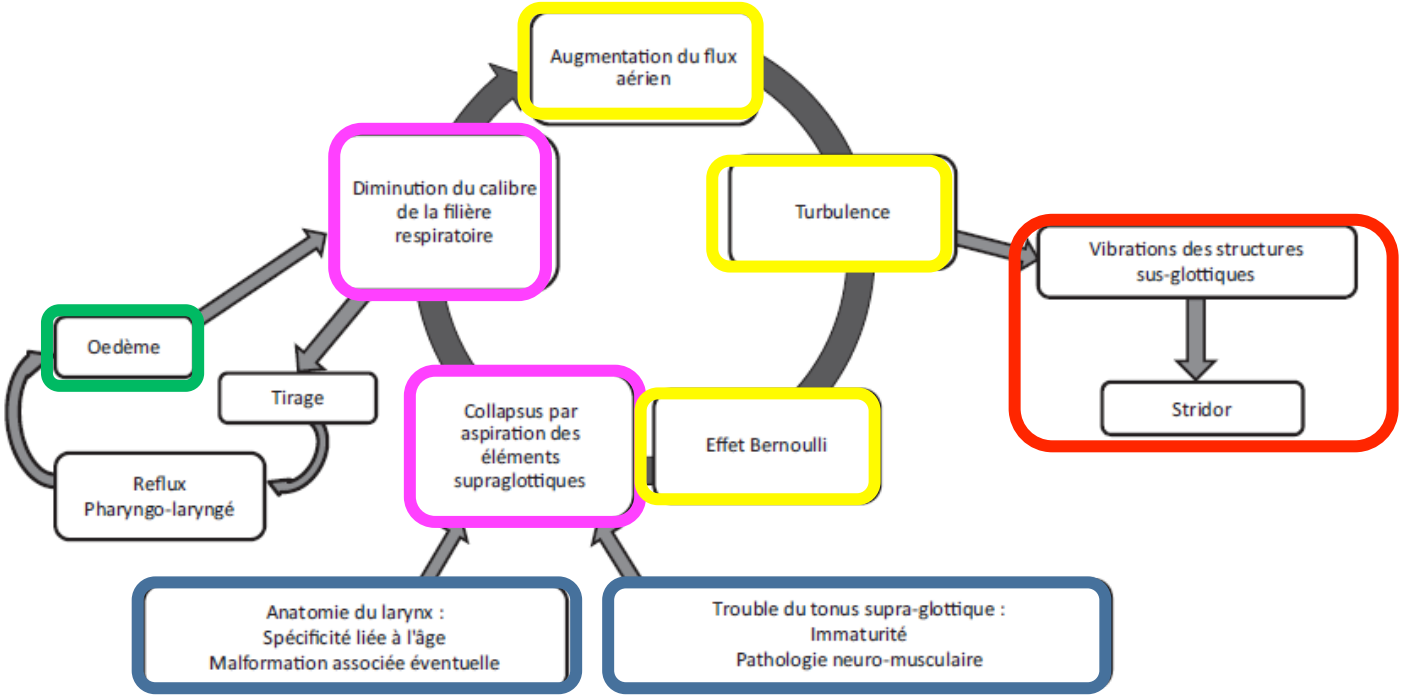

Clinique

- Dès les 10 premiers jours de vie
- Stridor : souvent aggravé par agitation, pleurs, alimentation et flexion colonne

- Si apparition tardive ou autre bruit : autre étiologie !

Laryngomalacie mineure

- 80-90%
- Stridor isolé et intermittent
- Pas de modification cri ou toux
- Pas de dyspnée
- Pas de trouble de la déglutition
- Pas de retentissement sur la croissance staturo-pondérale

Laryngomalacie mineure

- Intensité stridor NON proportionnelle sévérité
- Augmentation bruit habituelle entre 0 et 4 mois
- Creux sus sternal fréquent

Signes de gravité

- Retard de croissance pondéral
- Dyspnée avec tirage intercostal ou xyphoïdien permanent et important
- Épisodes de détresse respiratoire
- Apnéees obstructives du sommeil
- Épisodes de suffocation lors alimentation ou difficulté à la prise alimentaire

PICVideo
www.pg.com

Exploration

- Diagnostic + : nasofibroscopie
- Lésions associées
- Évaluer gravité

Diagnostic positif

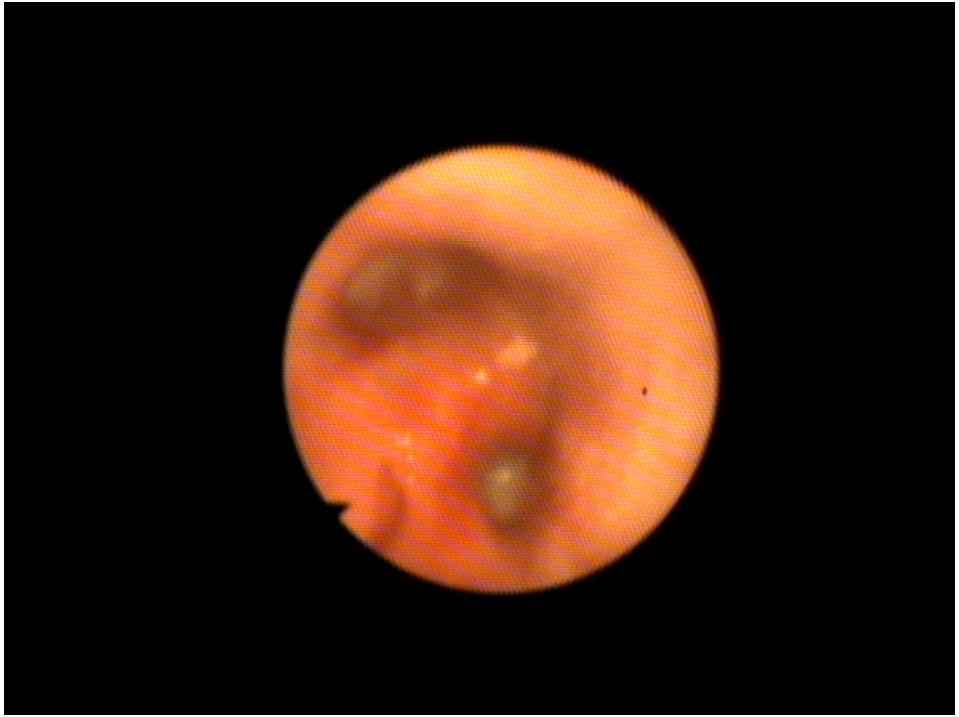

Classification de Holinger

- Type 1 : Bascule antérieure aryténoïdes et corniculés
- Type 2 : Epiglotte tubulaire
- Types 3 : Collapsus antérieur et médial aryténoïdes
- Types 4 : Bascule postérieure épiglotte
- Types 5 : RAE courts

Holinger et al. 1989

Exploration complémentaire

Endoscopie sous AG, a faire si :

- Signes de gravité
- Discordance gravité des symptômes et fibroscopie
- Symptômes atypiques (fausses routes au 1er plan)

Exploration complémentaire

- pHmétrie non systématique
- L’oxymétrie nocturne : argument

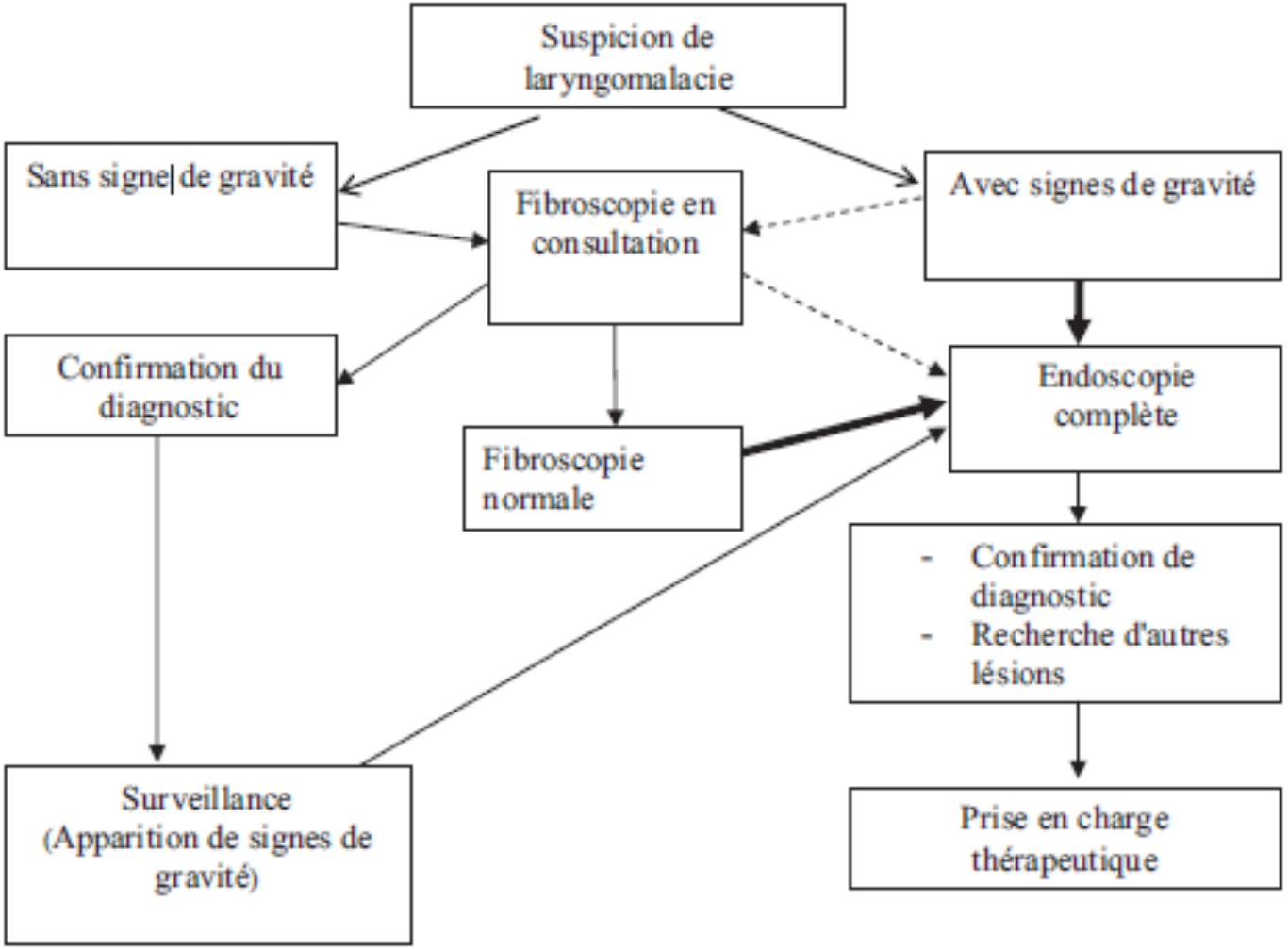
Suspicion de laryngomalacie
Sans signe de gravité
Avec signes de gravité
Fibroscopie en consultation
Confirmation du diagnostic
Endoscopie complète
Fibroscopie normale
- Confirmation de diagnostic
- Recherche d'autres lésions
Surveillance (Apparition de signes de gravité)
Prise en charge thérapeutique

Traitement médical

- Si forme mineures : surveillance
- Si forme plus sévère : traitement

Fréquence et rôle aggravant du RGO -> IPP

Traitement chirurgical

- Trachéotomie : référence pendant de nombreuses années
- Aujourd’hui : traitement endoscopique sous AG en ventilation spontanée

Traitement chirurgical

- Supra-glottoplastie

- Objectif : augmenter filière respiratoire

- 1er temps : nasofibroscopie à l'induction
- 2eme temps : exploration laryngo-trachéale au bronchoscope rigide

Traitement chirurgical

- Supra-glottoplastie :

- Section des RAE +/- exérèse prudente excès muqueux susaryténoïdien

- 2eme intention : épiglotopexie
- 3eme intention : Résection partielle épiglotte
- 4eme intention : trachéotomie

Traitement chirurgical

- Indiqué en cas de LM sévère : soit dans 10 à 20% des cas
- Amélioration rapide et durable dans 70 à 100%
- Les 30% d’échec : pathologie sous jacente

Traitement chirurgical

- Complications : granulomes, brides cicatricielles avec sténose susglottique.

Théorie sensitivo-motrice de la laryngomalacie

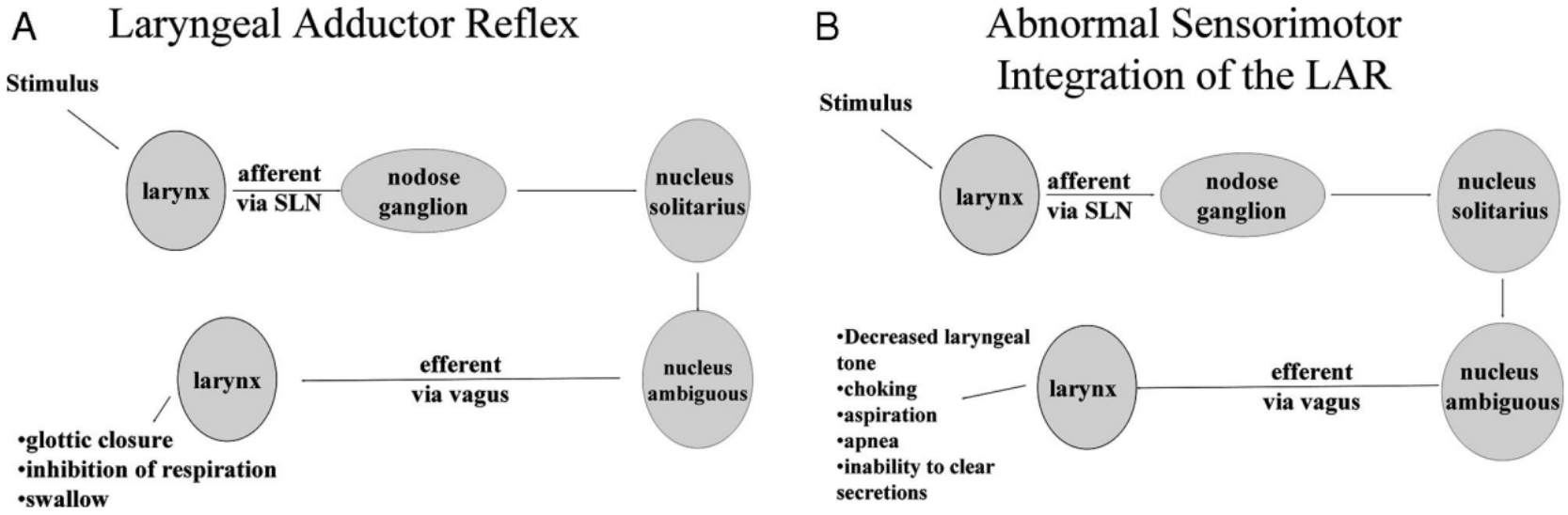

Théorie sensitivo-motrice de la laryngomalacie et RGO

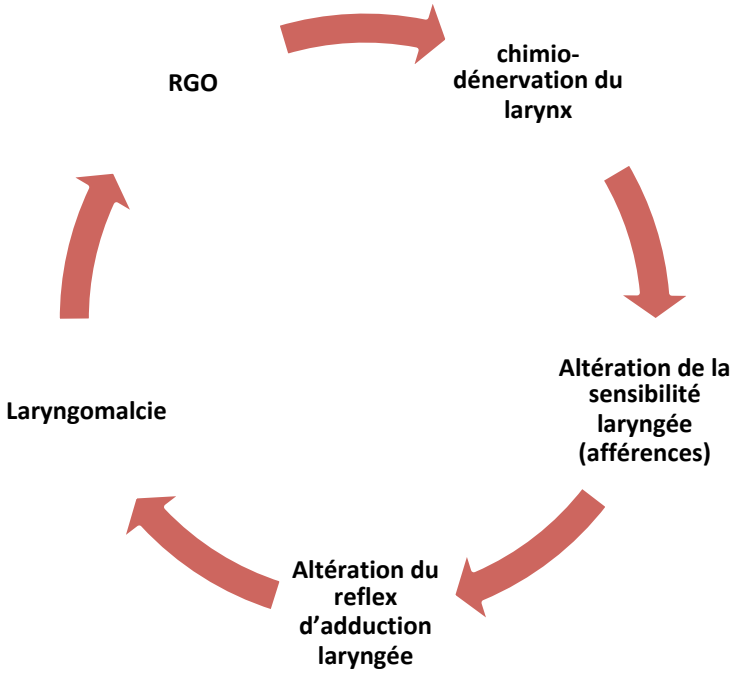

Traitement chirurgical

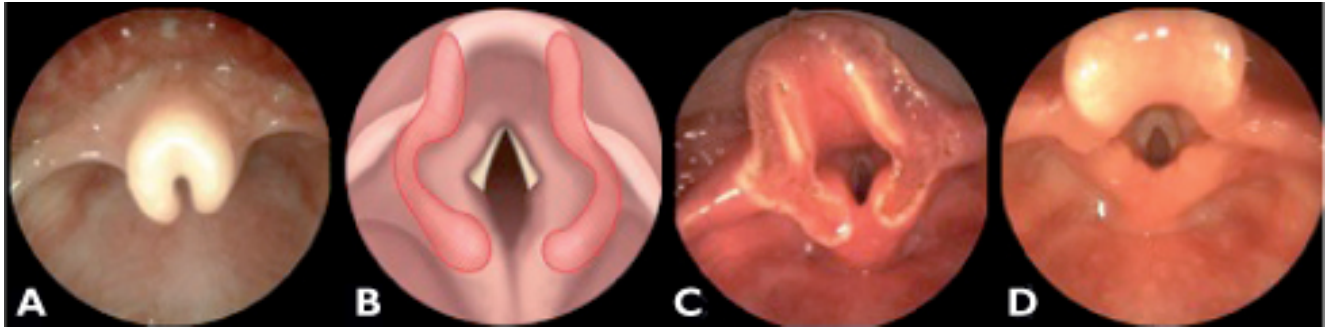

Section des replis aryépiglottiques

Microchirurgie reconstructrice au laser par voie transorale

- Vraie chirurgie endoscopique
- Possibilités illimités
- Courbe d’apprentissage

Laryngomalacie postérieure

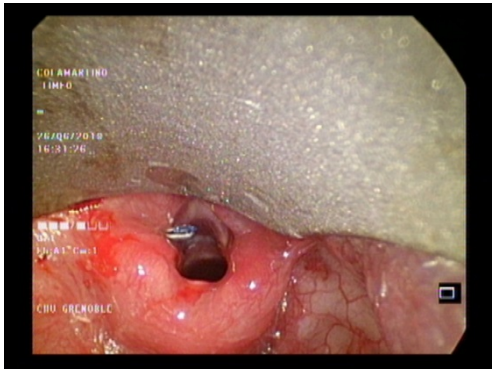

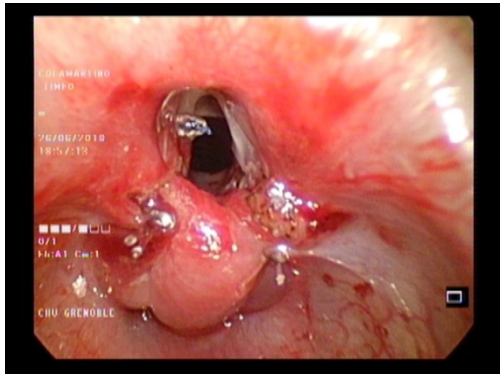

Laryngomalacie antérieure

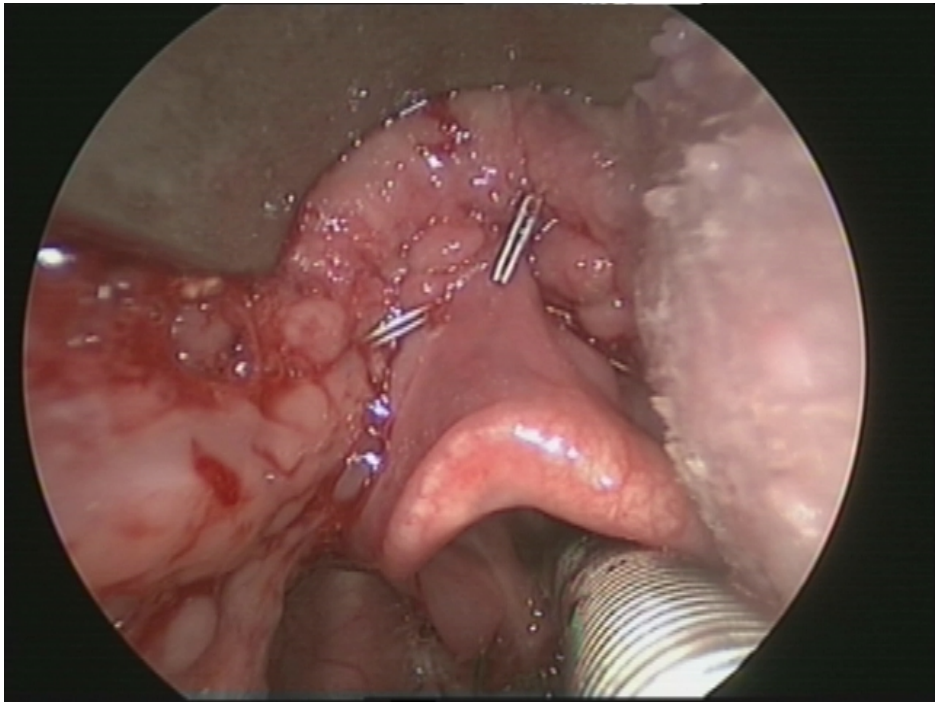

Attention à la trachéobronchomalacie associée

Trachéobronchomalacie

Trachéobronchoplastie au laser

Laryngomalacie
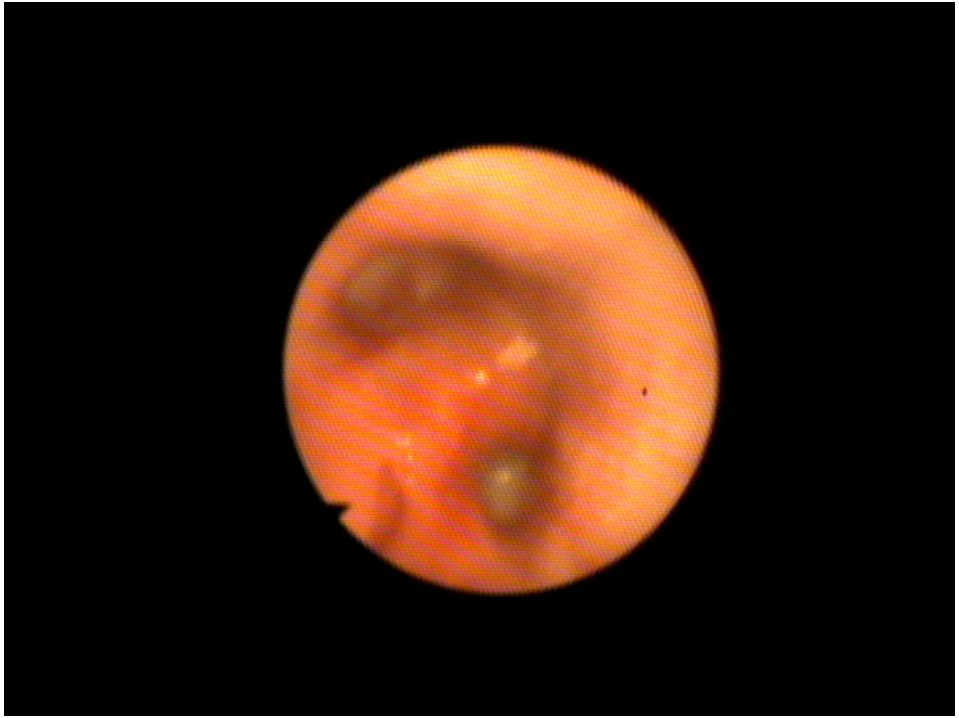
- Examen avec patience
- Evaluer le pharyngolarynx en globalité
- Déterminer les structures qui participent à l’obstruction des voies aériennes supérieures
- Traitement médical et chirurgical